

PERAWATAN ENDODONTIK KONVENSIONAL PADA GIGI INSISIF LATERAL ATAS DENGAN KISTA RADIKULAR (Laporan Kasus)

Buddiwati Punta*, Winiarti Sidharta**

*Peserta Program Pendidikan Dokter Gigi Spesialis Ilmu Konservasi Gigi

**Staf Pengajar Ilmu Konservasi Gigi

Fakultas Kedokteran Gigi Universitas Indonesia

Buddiwati Punta, Winiarti Sidharta: Perawatan Endodontik Konvensional pada Gigi Insisif Lateral Atas dengan Kista Radikular (Laporan Kasus). Jurnal Kedokteran Gigi Universitas Indonesia. 2003; 10 (Edisi Khusus): 200-205

Abstract

It has been shown that more than 40 percent of the apical radiolucencies are radicular cyst. Numerous endodontist claims that from 85 to 90 percent of apical lesions disappear or become reduced in size following conservative endodontic treatment and do not require surgical intervention. Maxillary anterior teeth are more frequently susceptible to trauma and there are numerous morphologic anomalies associated with maxillary incisors especially lateral incisors its call palato-radioculular groove (PRG), its caused non vital have been implicated in formation of periapical lesions. Periapical lesions can be cured by conventional endodontic treatment used $\text{Ca}(\text{OH})_2$ as an intracanal medication. One case with radicular cyst on the maxillary lateral incisors because of trauma 2 years ago will be presented. Fifteenth months during treatment showed that the cyst reduced in size and symptomless.

Key words: Conventional endodontic treatment: radicular cyst

Pendahuluan

Gigi non vital dengan kelainan periapiks seperti granuloma, kista radikuler atau abses akut, sering dianggap tidak dapat dilakukan dengan perawatan endodontik secara konvensional. Oleh karena itu perlu dilakukan tindakan bedah, bahkan ada kemungkinan dilakukan pencabutan.

Keberhasilan perawatan endodontik bergantung pada faktor-faktor seperti debridemen bakteri dan jaringan nekrotik dari saluran akar, preparasi saluran akar, pengisian saluran akar yang baik dan

hermetis, serta terakhir harus dilakukan restorasi yang baik. Dengan melakukan pembuangan jaringan nekrotik serta kuman dalam saluran akar maka faktor-faktor yang mengiritasi jaringan periapiks dapat dihilangkan sehingga akan menstimulasi proses penyembuhan.

Kista periapikal merupakan lesi yang kistik dan paling sering ditemukan pada praktek dokter gigi. Regio yang paling sering terjadi kista adalah gigi geligi anterior karena gigi anterior cenderung terkena trauma sehingga gigi menjadi non vital, penggunaan bahan tambal silikat yang

mempunyai risiko terhadap jaringan pulpa, serta ditemukannya sejumlah kelainan morfologik berupa palato radicular groove (PRG) terutama gigi insisif lateral atas.^{1,2}

Dalam makalah ini dilaporkan kasus kelainan periapiks yaitu kista radikuler pada gigi insisif lateral atas kiri dan kanan akibat trauma dua tahun yang lalu dengan perawatan endodontik konvensional.

Tinjauan Pustaka

Kista didefinisikan sebagai rongga patologi yang dilapisi oleh epitel di bagian dalamnya berisi cairan atau bahan semisolid dan debrisuler dengan bagian luarnya diliputi oleh jaringan penyambung fibrosa.^{3,4} Kista radikuler merupakan suatu kista yang tumbuhnya lambat terletak di bagian apikal akibat perubahan granuloma periapikal.⁵

Regezi dan Sciubba 1989 menyatakan bahwa kista radikuler ada hubungannya dengan granuloma periapikal sedangkan Shear 1983 menyatakan bahwa radang menyebabkan proliferasi dari sisa selubung akar Hertwig's yang disebut sisa-sisa sel Malassez yang akan melapisi kista radikuler.⁶ Adanya karies yang meluas melalui email dan dentin kemudian menyebar ke pulpa, akan menyebabkan radang pada pulpa. Kemudian melalui saluran radang pulpa menuju foramen apikal dan membentuk suatu massa jaringan granulasi yang disebut granuloma periapikal. Rangsangan radang ini akan menyebabkan proliferasi sisa epitel yang secara normal berada di sekitar akar dan juga di dalam jaringan granuloma. Adanya proses kistik pada epitel di granuloma akhirnya granuloma dilapisi epitel yang membentuk kista radikuler.

Kebanyakan dari kista pada stadium dini tidak memberikan gejala atau keluhan dan tidak dapat dilihat secara klinis, biasanya ditemukan secara kebetulan dalam pemeriksaan radiografik pada gigi yang non vital. Kista radikuler merupakan kista odontogenik yang paling sering terdapat. Menurut Shear 1983, antara 60-70% dari kista rahang adalah kista radikuler. Kirakira 60% kista radikuler terdapat pada rahang atas dan hanya 40% terdapat pada

mandibula.⁶ Regio yang paling sering terkena trauma adalah regio anterior atas, kira-kira 37% kemungkinan disebabkan oleh lebih cenderungnya gigi anterior terkena trauma sehingga gigi tersebut menjadi non vital, penggunaan bahan tambal silikat untuk gigi anterior yang mempunyai risiko terhadap jaringan pulpanya, dan prevalensi tinggi adanya invaginasi palatum di gigi insisif lateral,¹ yang disebut *palato radicular groove* (PRG). Adanya PRG pada gigi anterior atas terutama gigi insisif lateral atas memberikan implikasi terjadinya gingivitis dan periodontitis lokal yang berakibat terbentuknya lesi periapikal.^{1,2} PRG dimulai dari sentral fosa menyilang kecingulum dan meluas ke jurusan akar. Dalam penelitian klinis dari 531 penderita, ternyata didapatkan prevalensi sebesar 3,5% pada kedua insisif, dan 4,4% pada insisif lateral atas.¹ Hubungan PRG dengan penyakit periodontal dibuktikan oleh Withers dkk yang menyatakan bahwa adanya perbedaan yang bermakna antara adanya PRG dengan makin buruknya kesehatan periodontal.¹ Groove ini bervariasi pada panjang dan dalamnya groove, sisa makanan, plak, dan kalkulus dapat tertimbun pada PRG, yang dapat merupakan awal terjadinya gingivitis bahkan periodontitis. Jika bakteri terus-menerus masuk melalui PRG maka infeksi bakterial menyebabkan inflamasi periradikuler, resorpsi tulang dan terbentuknya lesi periapikal.^{1,2} Sering pada seorang pasien bisa ditemukan lebih dari satu kista radikuler, dan hal ini menyebabkan peneliti percaya bahwa ada individu yang cenderung menderita kista, dan memperlihatkan kerentanan besar terhadap timbulnya kista radikuler.

Kista yang terbentuk sebenarnya merupakan reaksi pertahanan jaringan periapiks terhadap penyebaran infeksi jaringan pulpa. Proses radang dan pemulihan jaringan terlihat pada lesi kista radikuler dengan tanda-tanda seperti sel radang akut dan kronik, proliferasi sel-sel fibroblas dan sisa sel epitel malassez.

Gambaran radiologik kista radikuler sukar dibedakan dengan granuloma periapiks, tetapi dengan pemeriksaan sitologik perbedaan tersebut dapat dilihat

dengan jelas.⁷ Kista radikuler biasanya berupa daerah radiolusen yang bulat atau ovoid dengan batas radioopak yang tipis. Secara radiografik seringkali sulit untuk membedakan kista radikuler kecil dengan dental granuloma atau abses apikal yang kronis. Tetapi bila diameter radiolusen lebih besar 10 mm, kemungkinan besar adalah kista radikuler.⁶

Penyembuhan kista radikuler masih terdapat banyak kontroversi. Pada tahun 1970, Oehler (dikutip dari Shear) menyatakan bahwa banyak kelainan periapikal termasuk kista radikuler dapat sembuh setelah faktor penyebab dihilangkan.

Pada tahun 1972, Bhaskar mendukung pendapat itu, yang menyatakan bahwa mayoritas kista radikuler akan sembuh setelah perawatan endodontik konservatif.⁸ Pendapat Bhaskar ini dibantah oleh Bender. Hipotesa Bhaskar tersebut didasarkan atas pendapat sementara endodontis bahwa 85-90% dari kelainan periapikal dapat sembuh atau mengecil setelah mendapat perawatan endodontik konservatif. Berdasarkan statistik 40-50% dari kelainan periapikal adalah kista radikuler, maka Bhaskar menyimpulkan bahwa 40-50% dari kelainan periapikal yang disembuhkan oleh endodontis adalah juga kista radikuler. Dengan perkataan lain kista radikuler sembuh setelah perawatan saluran akar.

Bhaskar mengusulkan perlunya dilakukan *overinstrumentation* kira-kira 1mm keluar ujung akar. Hal ini dapat menyebabkan proses inflamasi akut sementara yang menyebabkan penghancuran dari lapisan epitel kista dan perubahan menjadi granuloma yang akhirnya terjadi penyembuhan.⁸

Tetapi Shear tidak sependapat dan menyatakan bahwa peradangan akut yang sementara akibat *overinstrumentation* justru sebaliknya menyebabkan rangsangan proliferasi sel epitel. Sebenarnya yang terjadi akibat *overinstrumentation* adalah dekompresi sementara akibat kebocoran cairan kista.⁴

Simon 1980 menyatakan bahwa perawatan non bedah pada kista radikuler tidak dapat menyembuhkan kista radikuler, kecuali pada *bay cyst* karena pada *bay cyst*

terdapat hubungan terbuka dengan saluran akar yang merupakan iritasinya. Jadi perawatan pada saluran akar dapat mempengaruhi keadaan lapisan epitel pada *bay cyst*. Sedangkan pada *true cyst* seluruh dindingnya dikelilingi oleh lapisan epitel dan merupakan satu kesatuan tersendiri yang tidak lagi dipengaruhi oleh keadaan pada sumber iritasi di saluran akar. Dengan sendirinya perawatan saluran akar tidak mempengaruhi keadaan kista.

Kasus

Pada tanggal 24 Mei 1999 datang seorang pasien wanita berusia 17 tahun datang ke klinik Konservasi FKGUI dengan keluhan bengkak pada bagian mulut atas sampai ke hidung, sejak satu minggu yang lalu. Gigi tidak dapat dipakai mengunyah. Pada umur 15 tahun regio gigi anterior pernah tertimpa *base ball* yang cukup kuat sampai gigi geligi depan goyang, dan tidak pernah ke dokter gigi. Dua tahun kemudian pasien mengalami bengkak sampai hidung, lalu pergi ke dokter THT diduga polip hidung, lalu diberi obat antibiotik dan penahan rasa sakit. Satu minggu kemudian bengkak mengecil dan sembuh. Tetapi dua bulan kemudian bengkak lagi pada daerah sama, diduga dari gigi lalu datang ke konservasi FKG UI. Pada pemeriksaan klinis terlihat pembengkakan pada bagian palatal dengan diameter 15 mm regio 1.2, 2.2 dan bagian bukal regio 1.2, 2.2 sampai lipatan mukosa menjalar ke hidung. Gigi 1.2, 2.2 tidak fraktur, goyang derajat 2, tes termis tidak peka, perkusi sakit, palpasi daerah palatal dan bukal ada benjolan berisi abses dan sakit. Gambaran radiografik menunjukkan adanya kelainan periapiks dengan radiolusensi berbatas jelas, diameter 10 mm regio 2.2, dan 9 mm regio 1.2. Diagnosis saat itu adalah kista radikuler akibat trauma. Rencana perawatan dilakukan perawatan endodontik konvensional.

Kunjungan 1 (24 Mei 1999) :

Dilakukan pembukaan kamar pulpa gigi 1.2 dan 2.2, kemudian dilakukan drainase pus dengan menekan bagian bukal dan palatal sehingga pus keluar semua

kemudian diirigasi dengan NaOCl 2.5%. Setelah itu dilakukan *filing* dengan membuang semua sisa jaringan pulpa, irigasi dengan NaOCl, dikeringkan dengan kertas hisap poin. Untuk mengeluarkan cairan kista dilakukan instrumentasi berlebih sampai menembus epitel kista kemudian cairan diaspirasi dengan syringe steril, dikirim ke patologi anatomi untuk pemeriksaan sitologik. Pasien diberi obat antibiotik Lyncocin 500 mg tiga kali satu sehari dan analgetik ponstan 3 kali 1 sehari selama 5 hari.

Kunjungan 2 (28 Mei 1999) :

Terlihat pada gigi 1.2, 2.2 pembengkakan berkurang, perkusi peka, terlihat kemerahan pada bagian bukal, bagian palatal masih bengkak. Tambalan sementara dibongkar, saluran akar diperiksa dengan kertas sisa poin masih terlihat basah kekuningan, diirigasi dengan NaOCl dilanjutkan dengan preparasi saluran akar dengan IF 40-20, irigasi, keringkan, diberi kapas ChKm ditumpat dengan cavit. Hasil laboratorium menunjukkan adanya sel makrofag dan beberapa leukosit, dan tidak ditemukan adanya sel-sel tumor ganas.

Kunjungan 3 (4 Juni 1999)

Pada kunjungan ini gigi 1.2, 2.2 bengkak pada bagian bukal dan palatal hilang tetapi perkusi pada labial masih peka. Tumpatan sementara dibuka, saluran akar masih basah, irigasi dengan NaOCl, saluran akar dikeringkan dengan kertas hisap poin kemudian lanjutkan preparasi saluran akar sampai MAF 60/20, irigasi, keringkan, diberi kapas dengan ChKm, ditumpat cavit.

Kunjungan 4 (18 Juni 1999) :

Pada gingiva bagian bukal terlihat gumboil pada 1.2, perkusi peka, tumpatan sementara dibuka, saluran akar kering, irigasi, keringkan, kemudian dilakukan pengisian saluran akar dengan pasta Ca(OH)₂ dan ditumpat dengan cavit. Tetapi setelah dilakukan *x-ray* ternyata pengisian saluran akar dengan Ca(OH)₂ berlebih dan terdorong ke jaringan kista.

Kunjungan 5 (25 Juni 1999) :

Pada kunjungan ini penderita mengeluh gigi 1.2, 2.2 sakit pada malam hari setelah kunjungan IV akibat pengisian Ca(OH)₂ yang berlebih. Pada *x-ray* terlihat kalsium hidroksida sudah teresorpsi sebagian, kemudian tumpatan sementara dibuka terlihat Ca(OH)₂ basah agak kehitaman, dikeluarkan sampai bersih, irigasi, keringkan, kemudian diisi kembali dengan pasta Ca(OH)₂ ke dalam saluran akar dengan hati-hati, ditumpat dengan IRM.

Kunjungan 6 (30 November 1999) :

Lima bulan kemudian pasien merasa lebih nyaman, gigi 1.2, 2.2 perkusi tidak peka, bengkak hilang, lalu tumpatan sementara dibuka, irigasi, keringkan, kemudian lakukan pengisian ulang dengan Ca(OH)₂ ditumpat dengan IRM.

Kunjungan 7 (20 Juli 2000) :

Delapan bulan kemudian pasien datang tanpa keluhan, gigi 1.2, 2.2 perkusi tidak peka, tumpatan sementara dibuka, Ca(OH)₂ dikeluarkan, irigasi dengan NaOCl, keringkan, lalu coba *master cone*, lakukan *x-ray*, diberi kapas ChKm ditumpat dengan cavit.

Kunjungan 8 (10 Agustus 2000) :

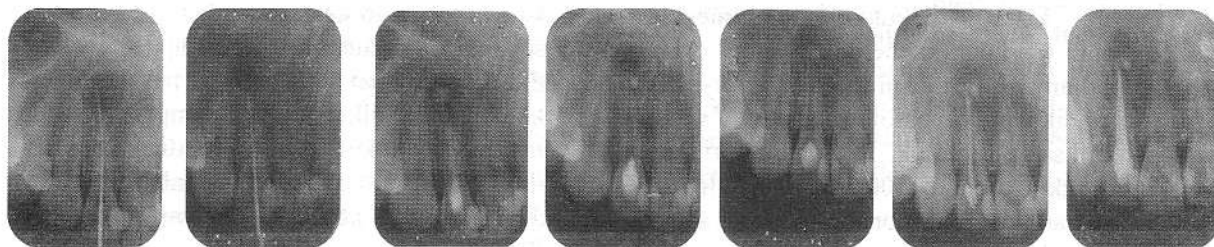
Pada kunjungan ini dilakukan pengisian saluran akar dengan teknik kondensasi lateral dengan guttapercha, semen endometason, ditumpat dengan GIC. Gambaran radiografik pada gigi 2.2 terlihat radiolusensi mengecil, sedang pada gigi 1.2 radiolusensi menetap, tetapi tidak ada keluhan klinis.

Kunjungan 9 (16 Agustus 2000) :

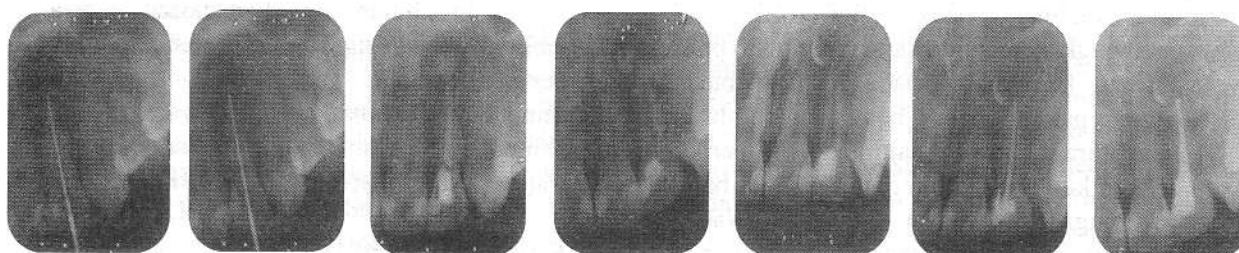
Penderita datang tanpa keluhan, tambalan GIC dibongkar sebagian kemudian dilakukan penambalan komposit dengan perbaikan tambalan pada karies di mesial dan gigi 11 dan 21. Untuk evaluasi hasil perawatan dianjurkan kontrol 3 sampai 2 tahun kemudian.

Gambar x-ray antara kunjungan

GIGI 2.2



K1/ 24-5-1999 K2/ 28-5-1999 K4/ 18-6-1999 K5/ 25-6-1999 K6/ 30-11-1999 K7/ 20-7-2000 K8/ 10-8-2000



K1/ 24-5-1999 K2/ 28-5-1999 K4/ 18-6-1999 K5/ 25-6-1999 K6/ 30-11-1999 K7/ 20-7-2000 K8/ 10-8-2000

Pembahasan

Kelainan periapikal pada gigi 1.2 dan 2.2 berdasarkan pemeriksaan klinis, radiografik dan pemeriksaan laboratorik, ditegakkan diagnosis sebagai kista radikuler. Pada pemeriksaan sitologik menunjukkan adanya sel makrofag dan beberapa leukosit, pada sediaan sitologi aspirasi kista radikuler, tidak ditemukan sel-sel tumor ganas.

Penyebab kista radikuler pada kasus ini disebabkan trauma yang hebat tiga tahun yang lalu yang menyebabkan nekrosis pulpa. Radang yang menjalar melalui saluran akar menembus foramen apikal akan merangsang tubuh untuk mempertahankan diri dan melokalisasi infeksi di sekitar jaringan periapikal dengan membentuk granuloma periapikal. Akibat adanya rangsang kronis yang terus menerus maka sisa sel malassez akan berproliferasi membentuk kista radikuler. Adanya proliferasi epitel yang berlebihan, akhirnya sel epitel di bagian tengah mati dan lisis

karena kekurangan nutrisi, yang merupakan awal terjadinya kista periapikal.⁹ Pada kasus ini kista radikuler terjadi pada gigi 1.2 dan 2.2, hal ini disebabkan karena trauma yang terjadi 2 tahun yang lalu, adanya PRG yang dalam pada gigi insisif lateral kiri dan kanan, kecenderungan pada pasien ini untuk terjadinya kista (*cyst prone*). Shear 1983 menyatakan, sering pada seorang pasien ditemukan lebih dari satu kista radikuler.⁴

Pada kunjungan I dilakukan *overinstrumentation* seperti yang diusulkan Bhaskar lebih kurang 1mm keluar ujung akar dengan maksud memecahkan epitel kista. Hal ini menyebabkan proses inflamasi akut sementara, yang menyebabkan penghancuran dari lapisan epitel kista dan perubahan menjadi granuloma, dan akhirnya terjadi penyembuhan. Bila kista mengecil setelah dilakukan *overinstrumentation* dapat dipastikan kista ini adalah *bay cyst*, pada *true cyst* hal yang sama tidak mempengaruhi keadaan kista sehingga dapat disimpulkan bahwa pada kasus ini jenis

kista adalah *hay cyst*. Kalsium hidroksida yang dipakai pada saat kunjungan IV sebagai obat saluran akar antar kunjungan mempunyai potensi menyembuhkan kelainan periapiks.¹⁰ Kalsium hidroksida tidak dianjurkan diberikan pada gigi dengan keluhan nyeri akibat radang akut / kronik dan adanya pembengkakan, karena keadaan tersebut justru akan menambah rasa nyeri. Ca(OH)₂ dapat dipakai sebagai bahan pengisi sementara untuk beberapa bulan sampai saluran akar siap diisi secara tetap. Kemampuan biologis kalsium hidroksida dalam mendorong penyembuhan dan potensi pembentukan jaringan keras disebabkan oleh pH 12 alkalis yang merubah lingkungan asam pada daerah resorpsi menjadi alkalis dengan pH 9, sehingga dapat menghambat osteoklas dan terjadi aktivasi osteoblas yang menstimulasi penyembuhan jaringan dan terjadinya deposisi jaringan keras.

Pada *x-ray* terlihat pengisian berlebih Ca(OH)₂ ke jaringan kista karena kesalahan operator yang menyebabkan pasien sakit pada malam harinya. Seharusnya Ca(OH)₂ dimasukkan ke dalam saluran akar sejauh 1-2 mm dari ujung akar. Tetapi Ca(OH)₂ yang berlebih diresorpsi dengan baik dalam waktu 1 minggu. Penggantian Ca(OH)₂ dapat dilakukan setiap 3 bulan sekali, tetapi sebaiknya bila tidak basah dapat dibiarkan lebih dari 3 bulan. Setelah 15 bulan sejak perawatan pertama, pasien datang tanpa keluhan klinis, perkusi tidak peka, pembengkakan hilang dan radiolusensi mengecil. Oleh karena itu pada kunjungan ini dilakukan pengisian saluran akar dengan guttaperch dan semen saluran akar endometason dengan tehnik kondensasi lateral, lalu ditumpat dengan GIC dan restorasi terakhir dipakai composite A3,5 dan sekaligus perbaikan tambalan pada gigi 1.1 dan 2.1.

Kesimpulan

Gigi dengan kista radikuler dapat sembuh baik dengan perawatan endodontik konvensional. Perawatan kista radikuler tidak akan berhasil selama penyebab

proliferasi sel-sel epitel tidak dihilangkan. Penggunaan Ca(OH)₂ sebagai pengisian sementara dapat menstimulasi penyembuhan kelainan periapikal.

Daftar Pustaka

1. Kogont, S.L. The Prevalence, Location and Conformation of Palato-Radicular Grooves in Maxillary Incisors. *J Periodontol* 1986: 231-234.
2. Simon, J.H.S. The Radicular Groove: Its Potential Clinical Significance. *J of Endodontics*. 2000: 295-300.
3. Grossman, LI. *Endodontic Practice*. 10th ed. Lea&Febiger, Philadelphia, 1981: 102-110.
4. Regezi, J.A, Sciubba, J.J. *Oral Pathology*. Saunders Comp. Philadelphia, 1989: hlm 310-306.
5. Colman, H.L Restoration of Endodontically Treated Teeth, *Dental Clinic of North America*. 1979; 23(4): hlm 647-657.
6. Shear, M. *Cyst of The Oral Regions*. 2nd ed. Wright PSG, London, 1983: 114-141.
7. Akbar, S. Kelainan jaringan Periapikal dan Bedah Endodontik, dalam *diktat kuliah FKG UI*, Jakarta 1994: 128-143.
8. Bhaskar, S.N. No surgical Resolution of Radicular Cyst. *OS, OM, OP*, 1997; 34:459-468.
9. Archer, H.W. *Oral Surgery*, Saunders Comp, Philadelphia, 1961: 185
10. Sidharta, W (1997). Perawatan Saluran Akar Konvensional Pada Gigi Non Vital dengan Kelainan Periapikal Lanjut Menggunakan Kalsium Hidroksida. Laporan Kasus. *J. Ked Gigi UI*; 4 (Ed Khusus) *KPPIKG XI*: 35-42.
11. Leonardo, M.R. Calcium Hydroxide Root Canal Sealers Histopathologic Evaluation of Apical and Periapical Repair After Endodontic Treatment. *J of Endodontics*, hal. 1979: 428-432.